13. L. TENTORI - G. TOSCHI - G. VIVALDI. — **L'effetto dell'ipertiroidismo sperimentale sulla comparsa di lesioni muscolari nel ratto mantenuto ad una dieta carente di vitamina E.**

Riassunto. — Gli AA. hanno studiato l'aspetto istologico dei muscoli di ratti adulti ipertiroidei che ricevevano una dieta carente di vitamina E ed un supplemento di tiroide. Dopo soli due mesi di esperimento sono comparse lesioni degenerative delle fibre a focolai disseminati.

Tali lesioni sono state fino ad ora riscontrate dalla maggioranza degli AA. solo dopo molti mesi di carenza. Esse erano assenti nei ratti di controllo, che ricevevano la stessa dieta senza supplemento di tiroide; la loro comparsa è stata prevenuta in quei ratti che, oltre al supplemento di tiroide, ricevevano un supplemento di α-tocoferolo.

Résumé. — Les auteurs ont étudié l'aspect hystologique des muscles de rats adultes hypertyroidiens qui étaient soumis à une diète carente de vitamine E et à l'administration d'un supplément de thyroide. Après seulement deux mois d'expériences on a vu paraître des lésions dégénératives des fibres en foyers disséminés. De telles lésions n'ont été jusqu'à présent constatées, par la plupart des auteurs, qu'après de nombreux mois de carence. Elles étaient absentes chez les rats de contrôle, qui recevaient la même diète sans supplément de thyroide; leur formation a été prévenue chez d'autres rats qui, en plus du supplément de thyroide, recevaient un supplément de α-tocophérol.

Summary. — The AA. have studied the histological aspect of muscles of hyperthyroid adult rats receiving a vitamin E low diet supplemented with thyroid powder. After only two months of experiment scattered foci of hialine necrosis were present in the muscles. Most of the AA. have so far observed the foci of hialine necrosis only after several months of deficiency. Such lesions were absent in control rats which received the same diet without thyroid powder, and their appearance was prevented feeding the animals with thyroid powder containing diet supplemented with alpha- tocopherol.

Zusammenfassung. — Die Autoren haben die histologische Seite der Muskeln ausgewachsenen Ratten, welche eine Vitamin E mangelnde Diät und ein Thyroidzusatz erhielten, studiert. Schon nach 2 Monaten zeigten sich ausgestreute Herde degenerativen Schadens der Muskelfa-

sern. Diese Herde sind von den meisten Autoren bisher nur nach mehreren Monaten einer Vitaminmangelnder Verpflegung angetroffen worden. Sie traten nicht in Versuchratten, die dieselbe Verpflegung, jedoch ohne Thiroidzusatz erhielten, auf; ihr Auftreten wurde in jenen Ratten verhindert, welche ausser einem Thyroidzusatz noch einem weiteren zusatz von α-tocopherol erhielten.

Alcuni ricercatori hanno studiato, nel passato, i rapporti che intercorrono fra tiroide e vitamina E.

Singer nel 1936 (1) riferiva di aver osservato un quadro istologico di ipoplasia nella tiroide di ratti in carenza di vitamina E; ma nel 1939 sia Pappenheimer (2), che Evans (3) controllarono queste osservazioni e non poterono confermarle. Una nuova ricerca venne, in seguito, compiuta da Biddulph e Meyer (4, 5) i quali in un primo esperimento riscontrarono anch'essi modificazioni istologiche della tiroide di animali in carenza, ma successivamente poterono accertare che esse erano dovute a un insufficiente contenuto di Jodio della dieta: la semplice aggiunta di Jodio nelle proporzioni contenute nella dieta normale bastava a prevenirle. Altre osservazioni riguardano gli effetti della vitamina E sulla metamorfosi dei girini; in particolare Fischer (6) avrebbe osservato un antagonismo tra tiroxina e tocoferil-fosfato, però tali esperimenti presentano dei dati controversi. Più di recente, osservazioni compiute da Wheeler e Perkinson (7) su pulcini alimentati con diete carenti di vitamina E hanno mostrato che la sindrome mortale di carenza viene anticipata dalla aggiunta alla dieta di tiroproteine, mentre viene ritardata dalla aggiunta di tiouracile. E' noto del resto da tempo che l'andamento di molte avitaminosi viene accelerato ed aggravato dal trattamento con tiroide.

Tenendo conto dei risultati di Wheeler e Perkinson ci siamo proposti di verificare quale effetto avesse l'aggiunta di tiroide ad una dieta carente di vitamina E sulla comparsa di lesioni istologiche nei muscoli del ratto. Dobbiamo premettere che, mentre nel coniglio in carenza

---

(1) Singer E.: J. Physiol., *87*, 287, 1936.
(2) Pappenheimer A. M.: Am. J. Path., *15*, 179, 1939.
(3) Evans H. M.: Anat. Rec., *74*, 257, 1939.
(4) Biddulph C. and Meyer R. K.: Am. J. Physiol., *132*, 259, 1941.
(5) Biddulph C. and Meyer R. K.: Endocrinology, *30*, 551, 1942.
(6) Fischer R.: Zeitschr. Vitaminforsch., *18*, 308, 1947.
(7) Wheeler R. S. and Perkinson J. D.: Am. J. Physiol., *159*, 287, 1950.

di vitamina E compaiono dopo solo un mese estese e gravissime lesioni muscolari, nel ratto queste si osservano soltanto dopo molti casi di carenza (almeno otto secondo la maggioranza degli Autori) e sono assai differenti per intensità ed estensione. Esse infatti sono costituite da piccoli focolai disseminati qua e là in cui una o due fibre muscolari vanno incontro, per un certo tratto, a fatti degenerativi seguiti da manifestazioni di reazione cellulare e di rigenerazione, mentre le fibre adiacenti sono perfettamente normali.

Nel nostro esperimento un gruppo di ratti albini del peso di circa 100 grammi è stato posto a dieta carente di vitamina E, secondo Evans e Burr (*), cui veniva aggiunta polvere di tiroide secca nella misura del 0,5 %. Un altro gruppo di ratti, tenuti per controllo, ricevevano la stessa dieta senza aggiunta di tiroide. Ciascun gruppo comprendeva 8 animali i quali sono stati sacrificati parte dopo due mesi, parte dopo tre mesi di esperimento.

In un secondo esperimento un nuovo gruppo di ratti albini dello stesso peso ha ricevuto una dieta carente di vitamina E da noi modificata come segue: Caseina priva di fattori liposolubili 25%; Amido 51%; Lievito secco 10%; miscela salina 4%; Lardo 10%; supplemento di vitamina A 1200 U.I. e vitamina D 100 U.I. pro die somministrato a parte per via orale. In questo secondo esperimento è stata nostra cura assicurare un apporto molto elevato di vitamina A, onde escludere che, per effetto dell'aumentato fabbisogno indotto dalla tiroide, una avitaminosi A si sovrapponesse alla carenza di vitamina E, determinando la comparsa di lesioni muscolari, come è stato osservato da Mackenzie (8). Inoltre la tiroide non veniva aggiunta alla dieta in una data percentuale, ma somministrata in una dosse fissa giornaliera di 100 mg per via orale. Anche in questo secondo esperimento è stato istituito per controllo un gruppo di animali, alimentati con la stessa dieta, i quali non ricevevano tiroide. Infine un terzo gruppo riceveva, oltre alla tiroide, un supplemento di α-tocoferolo acetato pari a mg. 1 per via orale pro die. Ciascuno dei gruppi descritti era composto di 6 animali, i quali sono stati tutti sacrificati allo scadere di due mesi di esperimento. Nello stabilire queste condizioni di esperimento ci siamo giovati dei dati ottenuti in passato da Drill (9) e Ershoff (10) i quali hanno appunto studiato in una lunga serie di ricerche l'effetto del trattamento con tiroide sull'andamento di

---

(*) Caseina grezza 29%; Amido 36%; Lardo 20%; Lievito secco 9%; Miscela salina 3,6%; Olio di fegato di merluzzo 2%. (Evans H. M., Burr G. O.: Mem. Univ. of Calif, *8*, 1, 1927).

(8) Mackenzie C. G.: Ann. N. Y. Acad. Sci., *52*, 3, 161, 1949.

(9) Drill V. A.: Physiol. Review, *23*, 355, 1943.

(10) Ershoff B. H.: Arch. Biochem., *15*, 365, 1947.

molte avitaminosi. Per quanto riguarda il dosaggio di tiroide Drill impiegò nel ratto dosi di 50-100 mg al giorno; Ershoff aggiungeva la tiroide alla dieta nella misura del 0,5%. Noi abbiamo verificato, nel primo esperimento, la quantità di tiroide presa con la dieta: essa oscillava tra 50 e 100 mg al giorno. Nel secondo esperimento, come si è detto, la tiroide era data a parte, in una quantità fissa di 100 mg al giorno. Verso la fine dell'esperimento è stato misurato il Metabolismo Basale degli animali mediante un apparato a circuito chiuso. Il M. B. dei ratti trattati con tiroide è risultato costantemente aumentato dal 30 al 100 % rispetto a quello dei ratti di controllo. Anche gli animali trattati con tiroide continuarono tuttavia a crescere di peso per tutta la durata dell'esperimento.

Riguardo poi all'aumentato fabbisogno di vitamine indotto dall'ipertiroidismo, si è tenuto conto dei dati forniti dagli AA. sopracitati, sia per quanto riguarda le vitamine del gruppo B fornite con il lievito, sia per le vitamine A e D fornite con l'olio di fegato di merluzzo. In base a tali dati risultava che la dieta da noi impiegata forniva un adeguato apporto di vitamine.

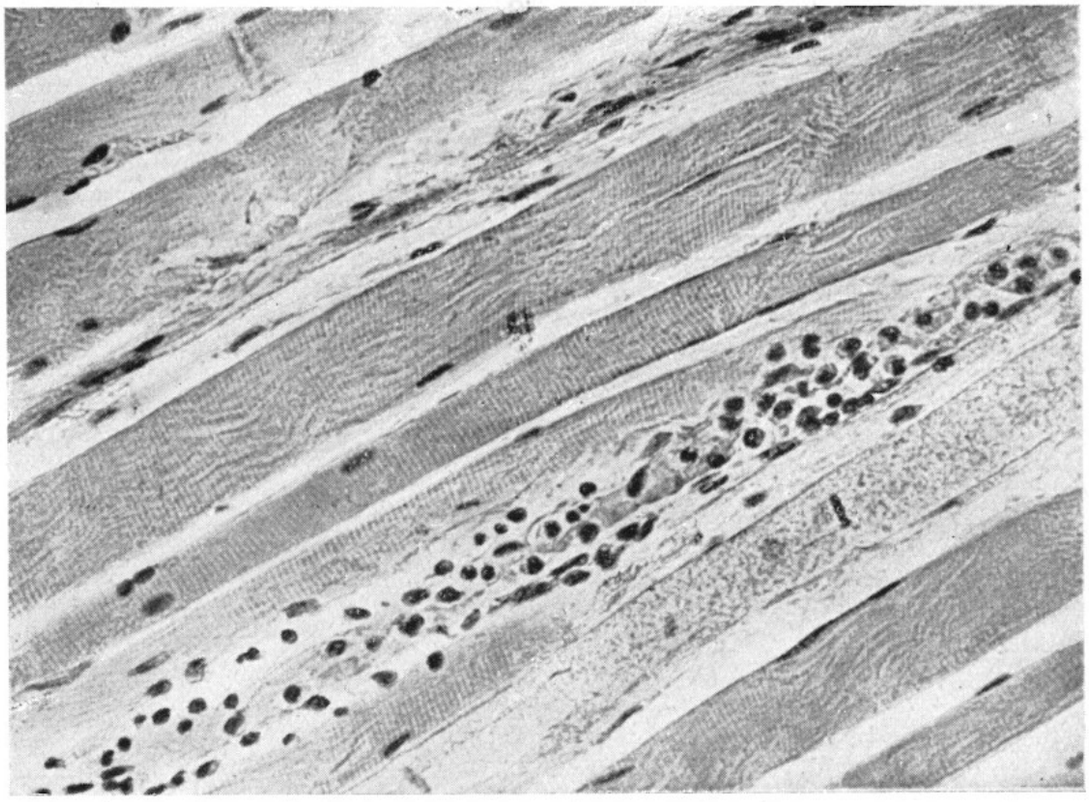

Fig. 1. — Ratto mantenuto per 2 mesi alla dieta di Evans e Burr con aggiunta di tiroide secca (0,5%). M. grande pettorale. Emat.-eosina. Ingr. 320 ×. Nella parte inferiore, in mezzo a fibre muscolari di aspetto normale, sono due f. lesionate. Nella f. superiore si vedono piccoli blocchi ialini e nuclei di sarcoliti in gran numero. La f inferiore è trasformata in un tubo sarcolemmatico in cui la normale struttura è sostituita da un materiale granuloso che contiene residui nucleari.

Di ogni ratto sacrificato nel corso dei due esperimenti sono stati prelevati 4 muscoli (quadricipite femorale, trapezio, gran pettorale, psoas) dai quali, dopo fissazione in liquido di Telleyesniczky, sono stati allestiti preparati istologici con ematossilina ed eosina. Nell'esaminare questi

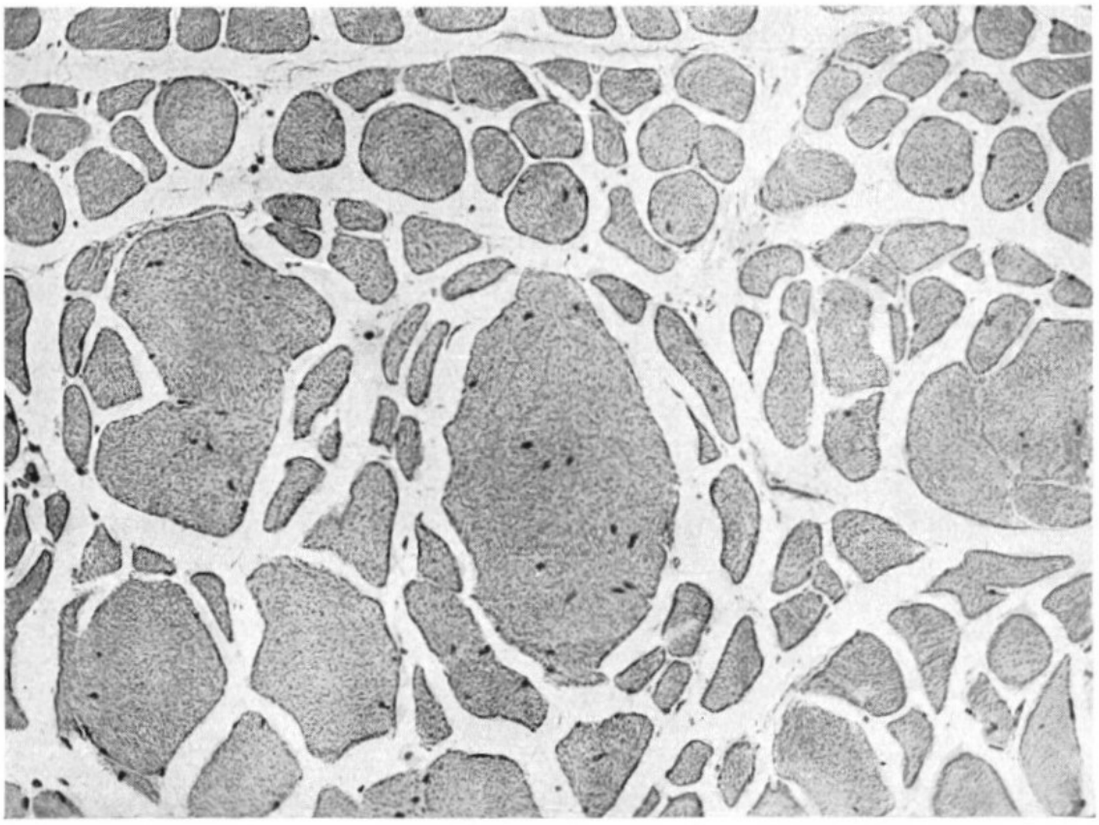

Fig. 1a — Stesse condizioni della fig. 1. M. quadricipite fem. Ingr.: 160 ×. Fibre muscolari alterate, in uno stadio di rigonfiamento che precede i fatti disgregativi. Al centro del campo si vedono diverse fibre in sezione trasversa, il cui diametro è enormemente aumentato rispetto alle f. normali, visibili in basso. Si notano anche nuclei in posizione centrale.

muscoli ci si è attenuti al criterio di prendere in considerazione quelle alterazioni di cui si poteva affermare con sicurezza il carattere patologico, cioè quelle in cui, a manifestazioni di degenerazione e di disgregazione della fibra muscolare, si accompagnavano processi di reazione cellulare ovvero di rigenerazione.

Il quadro che è stato possibile riscontrare nel primo esperimento è il seguente:

Nei ratti alimentati con la dieta contenente tiroide si ritrovano quelle alterazioni muscolari che sono descritte come caratteristiche della prolungata carenza di vitamina E delle quali si è parlato in precedenza, e cioè a piccoli focolai disseminati. Questo quadro è illustrato dalla figura 1. Sono presenti anche, in alcune fibre, lesioni in uno stadio precedente

che le fanno apparire in uno stato di enorme rigonfiamento (figura 1a); uno stadio successivo, pure presente, è rappresentato dalla rigenerazione delle fibre lese (figura 1b).

Nei ratti di controllo, alimentati con una dieta non contenente tiroide, le lesioni descritte non si osservano, anche se è possibile rilevare un

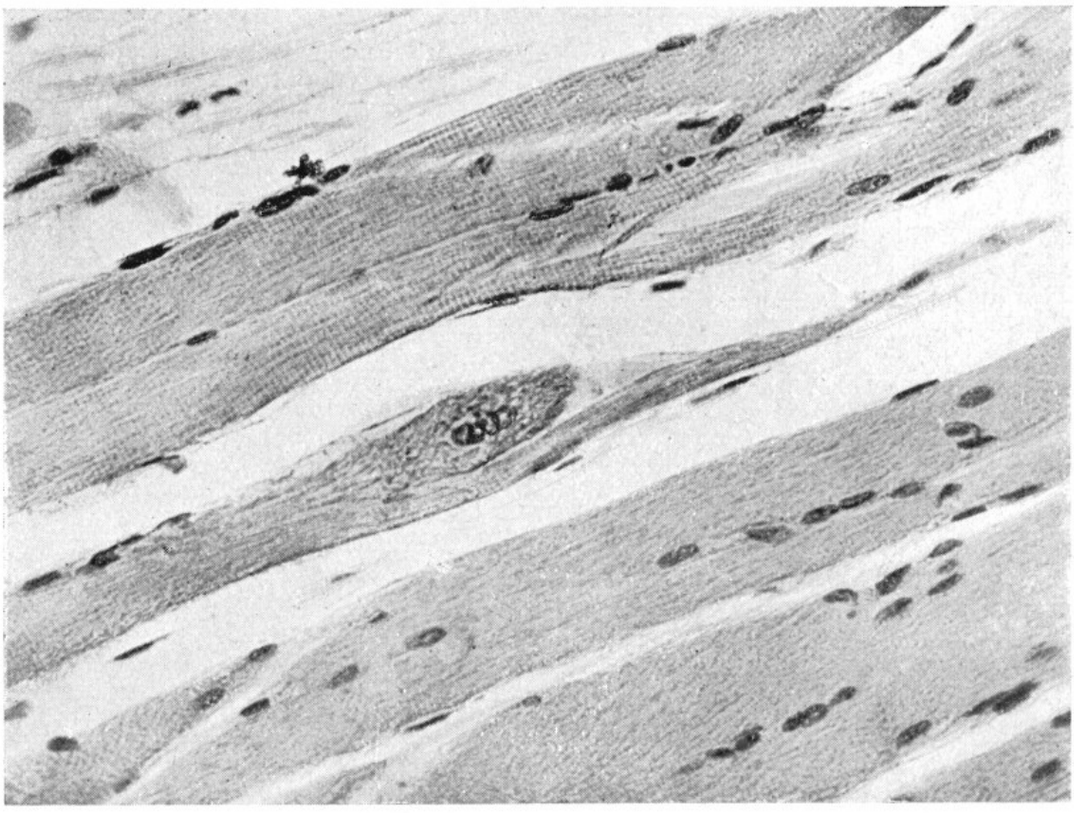

Fig. 1b. — Stesse condizioni della fig. 1. M. grande pettorale Ingr.: 320 ×. Fenomeni rigenerativi: al centro del campo è visibile una gemma di rigenerazione terminale.

certo grado di atrofia delle fibre ed un aumento del numero dei nuclei; l'aspetto dei muscoli di questi animali è illustrato nella figura 2.

I preparati allestiti da muscoli prelevati agli animali sacrificati dopo tre mesi di esperimento dimostrano che il quadro istologico non ha subito ulteriori modificazioni.

Nel secondo esperimento, che ha avuto la durata di due mesi, sono stati osservati risultati analoghi; anche in questo esperimento i muscoli dei ratti che ricevevano polvere di tiroide hanno presentato lesioni dello stesso tipo di quelle precedentemente descritte (Fig. 3); mentre l'aspetto di quelli provenienti da animali che non ricevevano tale supplemento è normale (Fig. 4); nei ratti infine che, oltre alla polvere di tiroide, rice-

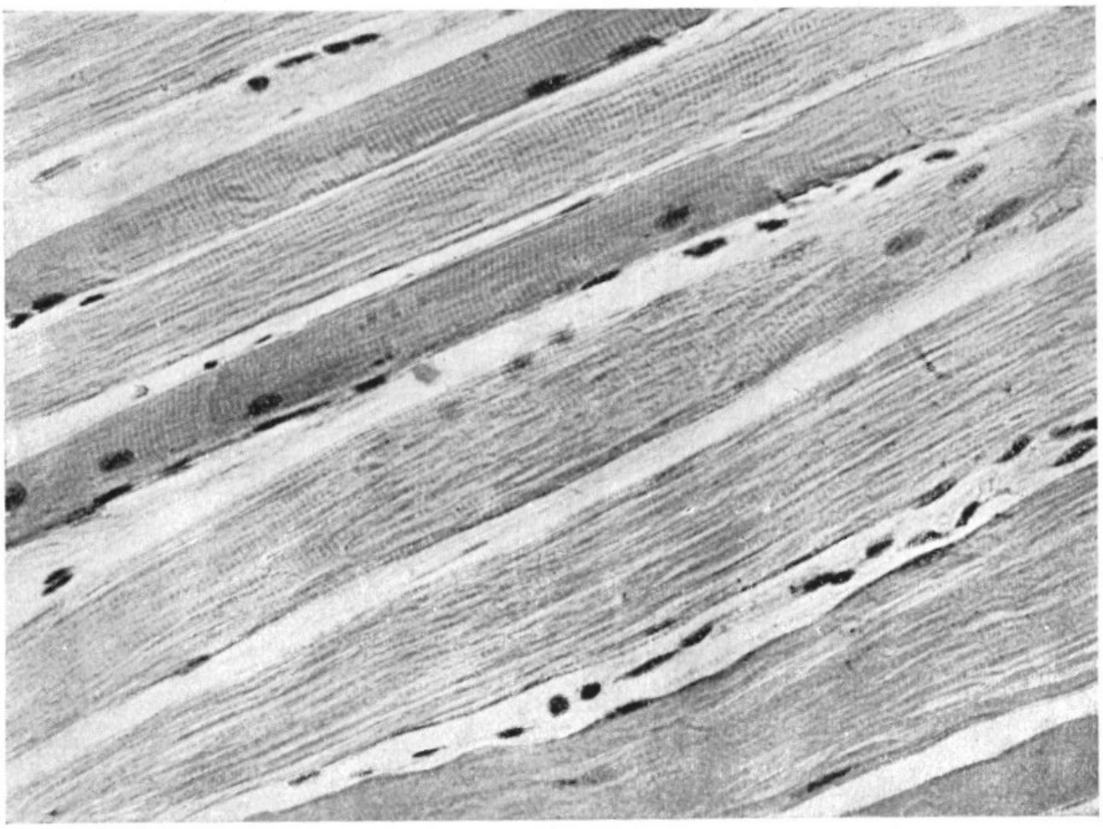

Fig. 2. — Stesse condizioni della fig. 1, ma senza aggiunta di tiroide alla dieta. M. grande pettorale. Ingr.: 320 ×. Aspetto delle fibre normale.

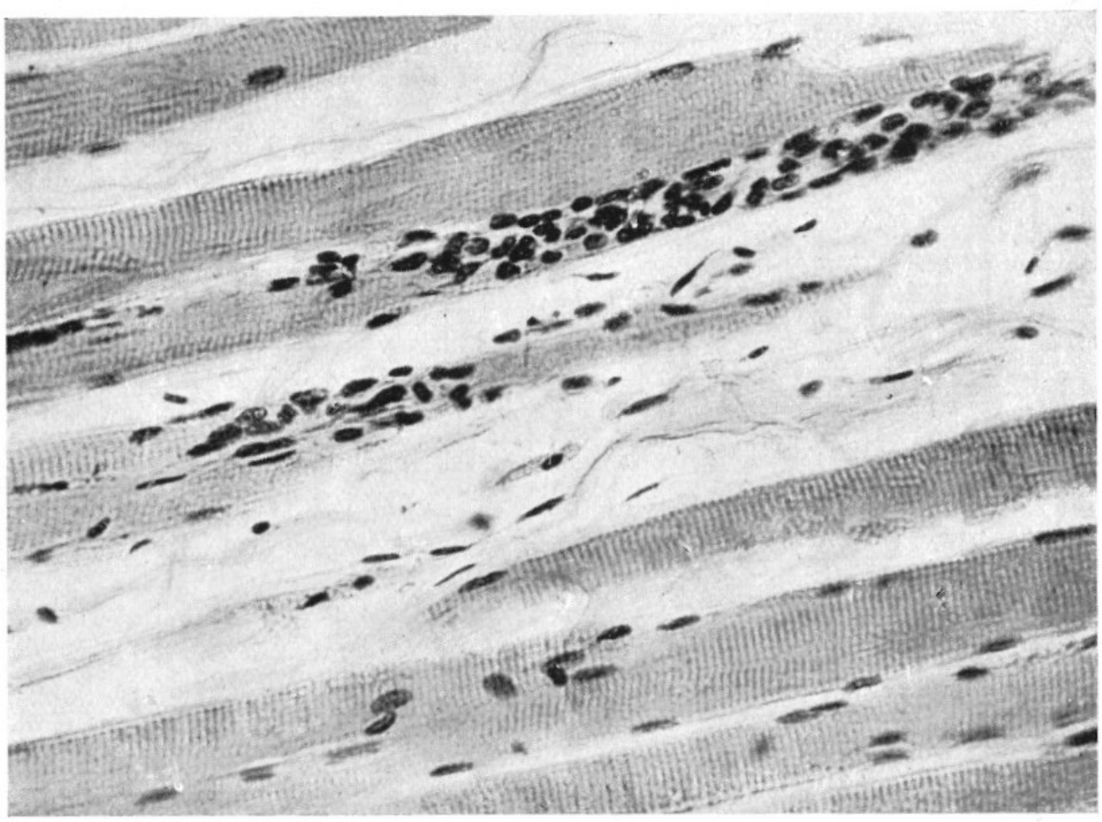

Fig. 3 — Ratto mantenuto per 2 mesi alla dieta modificata dagli AA., più 100 mg di tiroide secca *pro die*. M. psoas. Ingr.: 320 ×. Sono visibili 2 f. muscolari lesionate; la superiore si è trasformata in un tubo ripieno di sarcoliti.

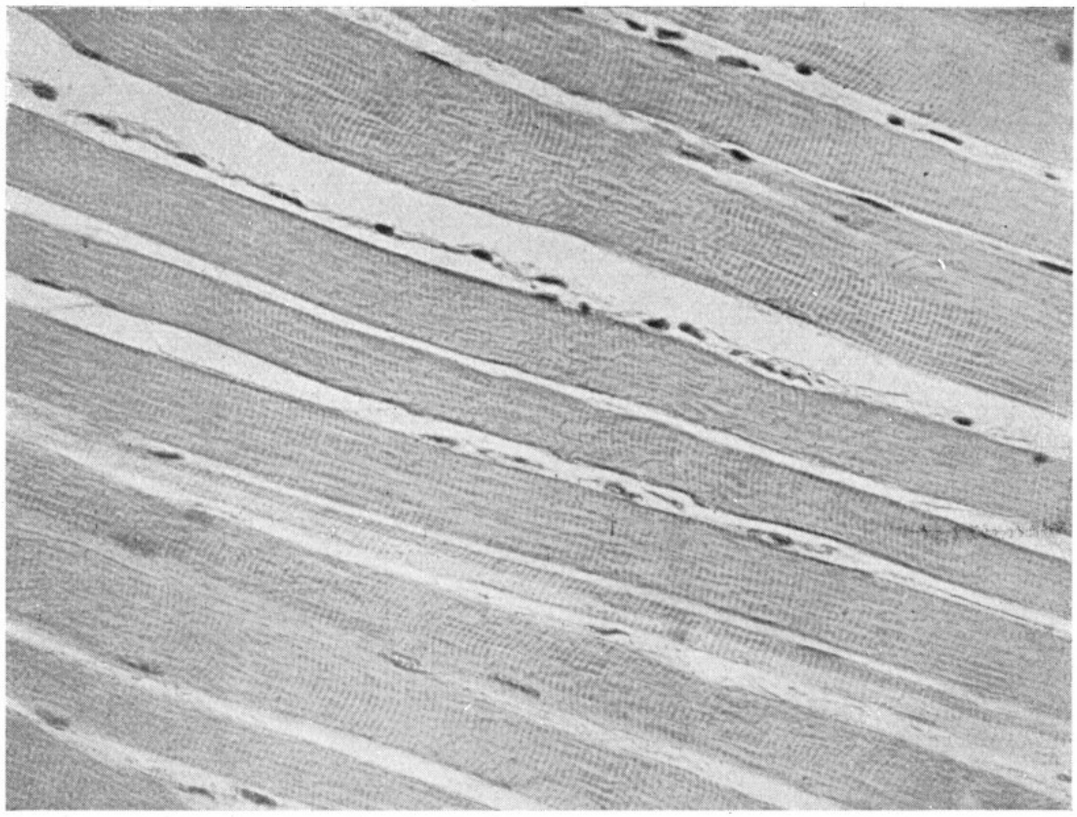

Fig. 4. — Stesse condizioni della fig. 3, ma senza somministrazione di tiroide. M. grande pettorale. Ingr.: 320 ×. Aspetto delle fibre normale.



Fig. 5. — Stesse condizioni della fig. 3, ma con un supplemento di α-tocoferolo. M. grande pettorale. Ingr.: 320 ×. Aspetto delle fibre normale.

vevano anche un supplemento di vitamina E, l'aspetto istologico dei muscoli è pure normale (Fig. 5).

E' lecito, quindi, concludere che la somministrazione di tiroide ha accelerato la comparsa di quelle lesioni muscolari che sono èspressione caratteristica di una prolungata avitaminosi E nel ratto, ma non ha modificato nè il tipo nè l'estensione di tali lesioni. Che le lesioni osservate siano in rapporto con uno stato di avitaminosi E, è indicato, oltre che dal loro aspetto istologico, dal fatto che la loro comparsa è stata prevenuta dalla somministrazione di α-tocoferolo.

Roma — Istituto Superiore di Sanità - Laboratorio di biologia.