11. R. ANGELICO e M. QUINTILIANI. — Studi sulla gluconeogenesi nel ratto florizinato, carente di acido pantotenico. - Nota II. Esperienze su animali carenti, intatti e surrenectomizzati.

Riassunto. — Gli AA. studiano l'eliminazione urinaria di glucosio, azoto e corpi chetonici nel ratto florizinato, carente di acido pantotenico. Non riscontrano un comportamento che denoti una insufficienza della funzione gluconeogenetica della corteccia surrenale, che possa stare in parallelo con le lesioni anatomiche del surrene, caratteristiche dello stato carenziale.

Résumé. — Les auteurs étudient l'élimination urinaire du glucose, de l'azote et des corps cétoniques chez le rat phloriziné en carence d'acide pantothénique. Ils ne constatent pas une insuffisance de la fonction gluconéogénétique de la cortico-surrénale comparable avec les lésions anatomiques de la glande surrénale, caractéristiques de l'état de carence.

Summary. — The authors have studied the urinary elimination of glucose, nitrogen and ketonic bodies in deficient phlorizined rats.

No deficiency in the gluconeogenetic function of the adrenal cortex was observed which could be related to the anatomic lesions of the adrenal gland typical of the deficiency condition.

Zusammenfassung. — Die Verfasser untersuchten die Aussscheidungen von Glukose, Stickstoff und Ketonkörpern im Urin von mit Phlorhizin behandelten Ratten, die unter Pantothensäuremangel litten. Es wurde kein Verhalten festgestellt, das auf eine ungenügende gluconeogenetische Funktion der Nebennierenrinde hindeutet, die in Parallele mit anatomischen Verletzungen der Nebenniren ist, eine Charakteristik des Mangelzustands.

Le esperienze che sembrano provare una diminuita capacità funzionale della corteccia surrenale del ratto carente di acido pantotenico sono ormai abbastanza numerose e concordi. Le ben note alterazioni morfologiche e istochimiche del surrene [1, 2, 3, 4, 5, 6] conseguenti allo

---

(1) Gyorgy P., Goldblatt H., Miller F. R., Fulton R. P. - J. Exper. Med. 66, 579, 1937
(2) Morgan A. F., Simms H. D. - Science 89, 565, 1939.
(3) Daft F. S., Sebrell W. H. - Pub. Health Rep. U.S.P.H.S. 54, 2247, 1939.
(4) Nelson A. A. - Pub. Health Rep. U.S.P.H.S., 54, 2250, 1939.
(5) Ashburn L. L. - Pub. Health Rep. U.S.P.H.S. 55, 1337, 1940.
(6) Deane H. W., Mc Kibbin J. M. - Endocrinol. 38, 385, 1946.

stato carenziale avrebbero trovato pertanto il loro corrispettivo funzionale. In ratti mantenuti ad alimentazione priva di acido pantotenico GAUNT e coll. ([7]) riscontrarono per primi nel 1946 una diminuita resistenza alla intossicazione da acqua, DUMM e coll. ([8]) una meno marcata linfopenia, se sottoposti al test del nuoto o all'azione dell'ACTH, WINTERS e coll. ([9]) una minore risposta dei linfociti e degli eosinofili in seguito alla somministrazione di adrenalina e di ACTH. HURLEY e MORGAN ([10]) sottoponendo ratti carenti a « stress » anossiemico hanno dimostrato una incapacità a riportare alla norma il glicogeno epatico e il tasso glicemico; ed insieme a GUEHRING ([11]) hanno riferito che la carenza provoca una netta alterazione nel metabolismo della colesterina e dei grassi. Queste ricerche sono state recentemente confermate da PERRY e coll. ([12]). WINTERS, SCHULTZ e KREHL ([13]), infine hanno messo in evidenza il fatto che la soppressione dietetica di acido pantotenico provoca nel digiuno un più basso livello dello zucchero ematico e una maggiore sensibilità alla insulina, nonchè, dopo intossicazione floriziniica, una minore eliminazione urinaria di glucosio e di azoto.

In sostanza si tende ad ammettere che esista nei ratti privi di acido pantotenico una compromissione della funzione esplicata dagli ormoni glicogenetici corticali. Tale compromissione viene spiegata secondo due teorie. Secondo alcuni AA. ([6, 10]) la carenza agirebbe come « stress » non specifico stimolando una ipersecrezione di ACTH al quale sarebbero dovute le lesioni anatomiche e funzionali della corteccia surrenale: questa ipotesi trova sostegno nelle esperienze di SCHULTZ ([14]), che è riuscito a riprodurre il quadro anatomico delle lesioni surrenali mediante somministrazione di forti dosi di ACTH. Secondo altri AA. ([13, 15]) invece la carenza di acido pantotenico comporterebbe un notevole impoverimento di coenzima A nei tessuti del ratto, donde una inibizione alla sintesi di steroidi glicoattivi, per la quale, o per quella del loro precursore, la colesterina, si suppone un intervento di detto coenzima.

In precedenti ricerche sul contenuto in glicogeno epatico di ratti carenti di acido pantotenico, surrenectomizzati ([16, 17]), abbiamo riscon-

---

([7]) Endocrinol. 38, 127, 1946.
([8]) Proc. Soc. Exp. Med. a. Biol. 71, 368, 1949.
([9]) Endocrinol. 50, 377, 1952.
([10]) J. Biol. Chem. 195, 583, 1952.
([11]) J. Biol. Chem. 197, 485, 1952.
([12]) Am. J. Phys. 172, 259, 1953.
([13]) Endocrinol. 50, 388, 1952.
([14]) Endocrinol., 51, 336, 1952.
([15]) COWGILL G. R., WINTERS R. W., SCHULTZ R. B., KREHL M. A. a. W. A. - Zeitscrift f. Vitforsch. 23, 275, 1952.
([16]) Boll. Soc. It. Biol. Sper. 28, 1713, 1952.
([17]) Questi Rendiconti in corso di stampa.

trato un diminuito grado di sensibilità all'azione gluconeogenetica del cortisone e una apparente inibizione di questa pur diminuita attività in seguito alla somministrazione contemporanea di cortisone e pantotenato di calcio. Allo scopo di trovare una spiegazione dei fatti osservati abbiamo pensato di studiare col metodo della glicosuria florizinica gli effetti degli steroidi surrenalici sulla gliconeogenesi di ratti carenti surrenectomizzati. Ma prima di intraprendere tale studio ci è sembrato opportuno effettuare delle prove su animali carenti, intatti e surrenectomizzati, senza alcun trattamento ormonale, di cui riferiamo nella presente nota.

Materiale e tecnica

Per la scelta degli animali, la tecnica sperimentale e i metodi di determinazione rimandiamo alla nota precedente ([18]). La dieta impiegata è la dieta sintetica purificata descritta in precedenza, opportunamente privata dell'integrazione giornaliera di pantotenato di calcio. A tale alimentazione i ratti sono stati posti su un peso medio di partenza di 55-60 grammi; e vi sono stati mantenuti per 5-8 settimane.

Parte degli animali sono stati sottoposti al trattamento florizinico intatti; parte dopo surrenectomia: i surreni asportati sono stati fissati e colorati per il successivo esame istologico.

L'intossicazione florizinica è stata praticata ad un gruppo di ratti dopo 24 ore di digiuno. In un altro gruppo si è prolungato il periodo di digiuno sino a 48 ore, in paragone ad analogo gruppo di ratti di controllo a dieta sintetica completa. Non è stato possibile prolungare a 48 ore il digiuno dei ratti surrenectomizzati data la difficoltà di farli sopravvivere digiuni per un sì lungo periodo.

Risultati

I dati della eliminazione urinaria di glucosio, azoto e corpi chetonici sono riepilogati, come valori medi $\pm$ E.S. nella tabella N. 1, nella quale sono stati anche inclusi per comodità di raffronto i gruppi di ratti a dieta sintetica completa, florizinati dopo 24 ore di digiuno, di cui si è riferito nella nota precedente.

([18]) Questi Rendiconti in corso di stampa.

TABELLA N. 1

RATTI	N.	DIETA	FLORIZINA dopo ore digiuno	PESO MEDIO g	GLUCOSIO	AZOTO	CORPI CHETONICI (ac. β-ossibutirrico)	D : N
					eliminazione nelle 24 ore - mg % grammi peso ratto			
Intatti	10	Completa	24	174,3±3,8	381,1±26,4	102,5± 8,0	312,1±30,9	3,71
Intatti	10	Carente	24	106,2±9,5	460,3±13,28	132,8± 7,7	209,4±44,7	3,46
Intatti	10	Completa	48	147,9±2,9	466,4±10,6	124,7± 5,3	243,7±20,2	3,82
Intatti	17	Carente	48	102,5±7,7	511,3±33,6	136,4±12,4	196,5±24,8	3,74
Surrenectomizzati	12	Completa	24	178,0±2,4	195,6±26,7	69,9±10,5	133,1±34,1	2,79
Surrenectomizzati	8	Carente	24	108,8±9,7	169,8±12,3	63,6± 0,5	132,0 ± 9,6	2,67

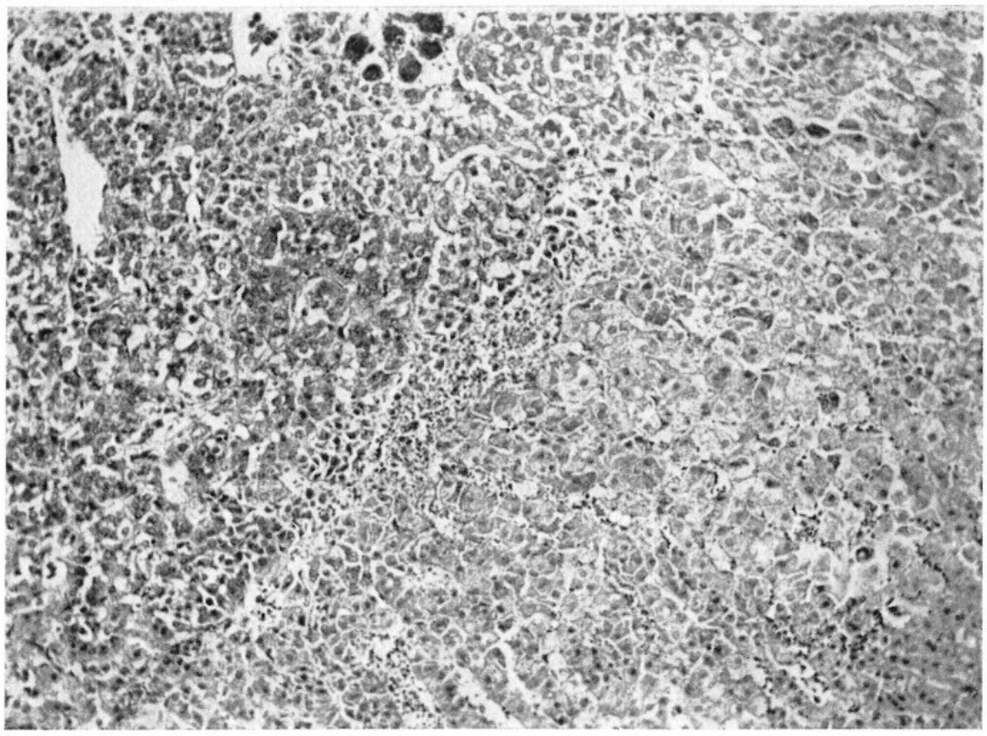

Fig. 1. — Surrene di ratto carente di acido pantotenico: alterazioni degenerative delle cellule della corticale, accompagnate da limitate emorragie.

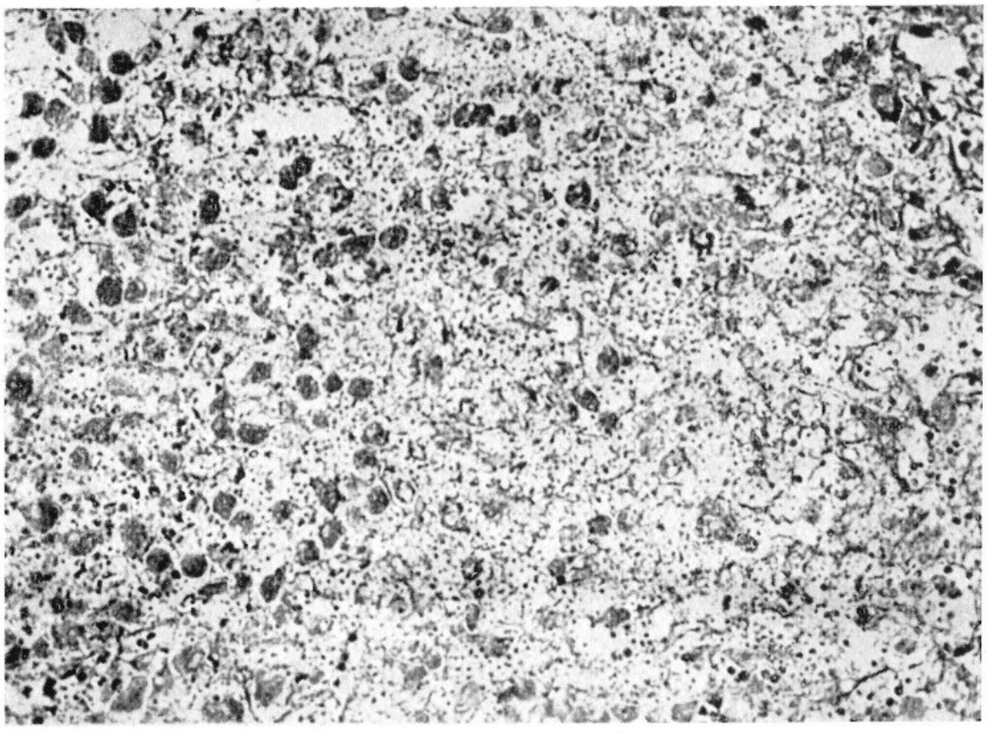

Fig. 2. — Surrene di ratto carente di acido pantotenico: lesioni regressive, a tipo necrotico, delle cellule della corticale con disfacimento granulare degli elementi.

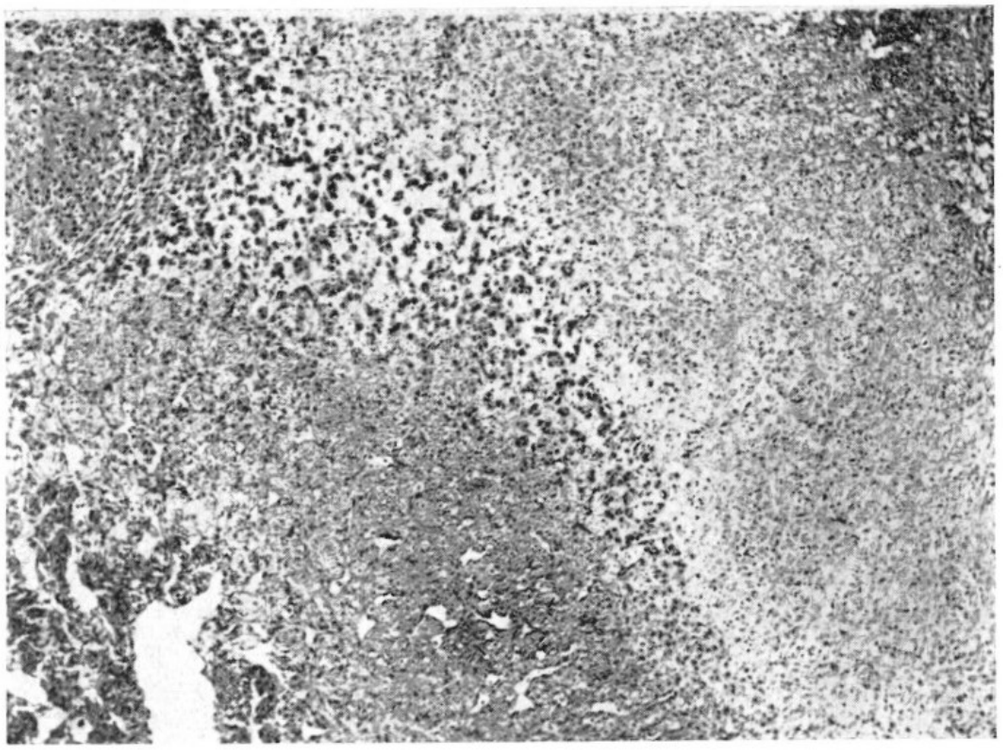

Fig. 3. — Surrene di ratto carente di acido pantotenico: notisi la presenza di fenomeni emorragici imponenti intorno alle zone distrutte (piccolo ingrandimento).

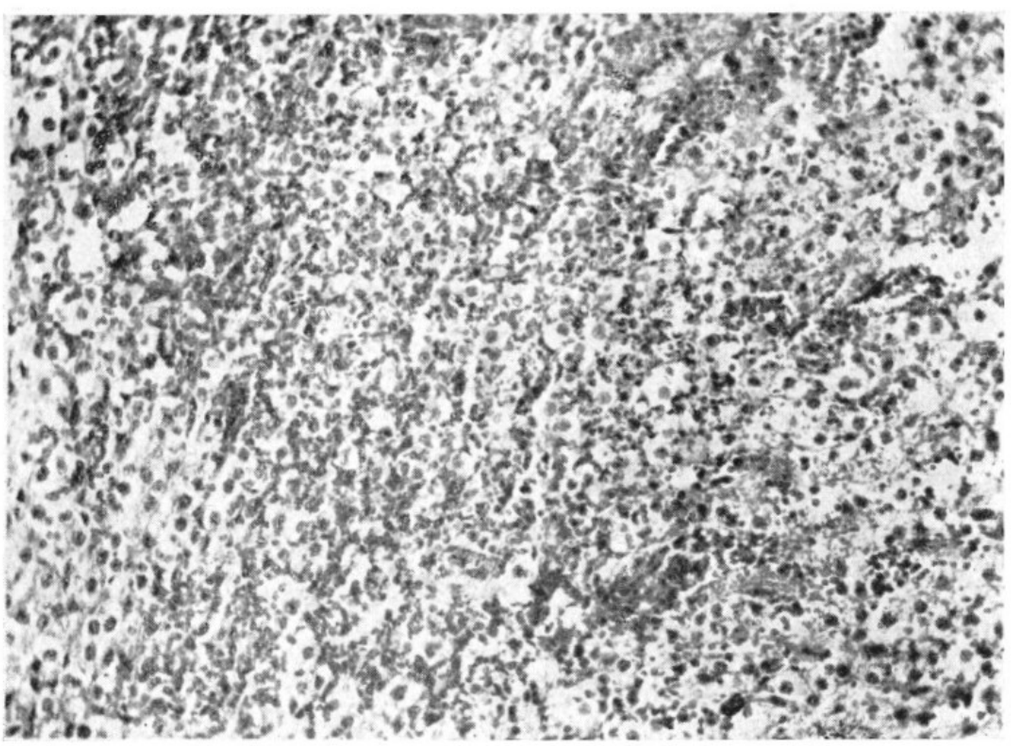

Fig. 4. — Surrene di ratto carente di acido pantotenico: notisi la presenza di fenomeni emorragici inponenti intorno alle zone distrutte (forte ingrandimento).

Dall'esame della predetta tabella risultano i seguenti fatti:

a) *Ratti intatti*: Nello stato di carenza si riscontra una eliminazione di glucosio e azoto leggermente ma significativamente più elevata che non negli animali a dieta completa ($P < 0,05$); mentre nessuna differenza esiste nella eliminazione dei corpi chetonici. Prolungando a 48 ore il digiuno precedente al trattamento florizinico tale differenza scompare: il reperto è dovuto ad una maggiore eliminazione di glucosio e azoto nei ratti a dieta completa, confermata dall'analisi statistica dei dati. Negli animali carenti invece il prolungamento del digiuno non produce alcuna variazione nella eliminazione dei costituenti presi in esame.

b) *Ratti surrenectomizzati*: La surrenectomia provoca una caduta della eliminazione di glucosio, azoto e corpi chetonici dello stesso ordine di grandezza che nei non carenti. Il confronto fra le medie non mostra infatti che vi siano differenze significative. L'abbassamento della eliminazione è proporzionalmente più forte a carico del glucosio che dell'azoto in ambedue i casi: conseguentemente si nota una uguale diminuzione del rapporto D:N.

Esame istologico

L'esame istologico dei surreni dei ratti sottoposti all'azione della florizina previa ablazione delle ghiandole ha messo in evidenza alterazioni degenerative e fenomeni emorragici di grado diverso, dimostrabili pressocchè nella generalità dei casi. In un certo numero di surreni le lesioni principali sono rappresentate da lievi alterazioni degenerative delle cellule della corticale che risultano leggermente ingrandite; è frequente il riscontro di fatti iperemici generalmente di modica entità, accompagnati spesso da limitate emorragie (fig. 1). In altri casi, corrispondenti ad un più prolungato periodo di carenza e ad un quadro macroscopico ben evidente di ipertrofia e congestione della ghiandola, le lesioni regressive delle cellule della sostanza corticale sono più estese ed appaiono a tipo necrotico con disfacimento granulare degli elementi cellulari (fig. 2). Tali alterazioni sono in genere associate a fenomeni emorragici imponenti quasi sempre presenti intorno alle zone distrutte (fig. 3 e 4). In qualche caso le lesioni necrotico-emorragiche distruggono oltre i due terzi del tessuto dell'organo. La localizzazione delle lesioni descritte è sempre nella sostanza corticale, con predilezione per gli strati fascicolato e reticolare, per i fatti necrotici, mentre spesso una infiltrazione emorragica notasi nello strato glomerulare. La sostanza midollare appare in genere ben conservata, ma notevolmente congesta.

Considerazioni e Conclusioni

Come si vede dai risultati suesposti, nelle condizioni sperimentali da noi adottate non si riscontrano segni di ipofunzione della corteccia surrenale. Ciò è in contrasto con i dati riportati da Winters e coll., i quali in condizioni pressochè simili alle nostre hanno riscontrato nei ratti carenti di acido pantotenico una riduzione della eliminazione urinaria di glucosio e azoto. Le uniche differenze nella tecnica sperimentale adottata da questi AA. consistono nel diverso veicolo di introduzione della florizina (disciolta in glicolpropilenico anzichè sospesa in olio di oliva) e nell'età alla quale furono posti in carenza i ratti (subito dopo lo svezzamento, sui 45-50 grammi, anzichè alcuni giorni dopo, sui 55-60). Tale condizione sarebbe secondo Gaunt la più favorevole per lo stabilirsi di lesioni a carico della corteccia surrenale. Non riteniamo di dover attribuire importanza al primo fatto, avendo nelle prove con dieta sintetica completa osservato una perfetta coincidenza fra i nostri risultati e quelli di Winters e coll.; nè al secondo, giacchè oltre ad aver riscontrato nei nostri ratti carenti un netto arresto della crescita e in alcuni casi marcate lesioni cutanee caratteristiche dello stato carenziale, abbiamo ottenuto dei chiari reperti istologici che mostrano in una altissima percentuale di casi la presenza di alterazioni di vario grado della corteccia surrenale, che vanno da semplici disturbi a tipo congestizio a gravi lesioni degenerative di tipo necrotico-emorragico. In proposito osserviamo anzi che nei nostri reperti istologici abbiamo rilevato una maggiore ricorrenza di lesioni a carico della zona glomerulare, che in letteratura vengono descritte come piuttosto rare, ed interpretate come segno di un più avanzato stato carenziale.

Le esperienze eseguite dopo 48 ore di digiuno sono state effettuate con il proposito di prolungare lo stimolo sulla corteccia surrenale affinchè si rendesse manifesta una insufficienza eventualmente latente. Ma anche in questo caso i risultati sono stati negativi.

In conclusione con il metodo della glicosuria florizinica non si è potuto riscontrare un comportamento dei ratti carenti di acido pantotenico che denoti una insufficienza nella funzione gluconeogenetica della corteccia surrenale, che possa stare in parallelo con le lesioni anatomiche caratteristiche della carenza.

Roma — Istituto Superiore di Sanità - Laboratorio di biologia.